Ein Fall von Spina bifida.

INAUGURAL-DISSERTATION

welche unter Zustimmung

der hochwohllöblichen medicinischen Fakultät zu Marburg

zur

Erlangung der Doctorwürde

in der

Medicin, Chirurgie und Geburtshülfe

eingereicht

Thielemann Werner,
prakt. Arzt aus Steinbach-Hallenberg, Reg.-Bez. Cassel.

Marburg.
Universitäts-Buchdruckerei (R. Friedrich).
1885.

Mit dem Namen Spina bifida oder Hydrorrhachis belegt man im Allgemeinen einen Krankheitszustand, bei welchem in dem Gebiete der Wirbelsäule eine sackartige Geschwulstbildung erscheint, deren Zusammenhang mit der Rückenmarkshöhle nachweisbar ist. Diese Geschwülste sind wohl immer angeboren und sehr häufig mit andern Bildungsdeformitäten verbunden. Indessen bedeutet Spina bifida durchaus nicht einen pathologisch-anatomisch einheitlichen Krankheitszustand, nicht einmal im wörtlichen Sinne, da keineswegs stets eine Wirbelspalte dabei zu constatiren ist, und Förster (die Missbildungen des Menschen, Jena 1861, p. 78 und p. 84) trennt deshalb die Rhachischisis von der eigentlichen Spina bifida, welche er als Rückenmarkswasserbruch, Hydromyelocele bezeichnet. Dennoch sind in den bei weitem meisten Fällen beide Krankheitszustände mit einander combinirt: sackartige Ausbuchtung des Rückenmarks und seiner Häute und fehlender Schluss des knöchernen Wirbelkanals, wobei freilich die letztere Missbildung Folge der ersteren ist.

Im Grossen und Ganzen kann man zwei Hauptarten von Spina bifida unterscheiden; die eine beruht auf einer sich entwickelnden Anhäufung von Wasser in der Substanz des Rückenmarks, die andere auf einer Wasseranhäufung im Subarachnoidalsack, und spricht man in diesem Sinn von einer Spina bifida oder Hydrorrhachis interna und externa.

Die Wasseranhäufungen geschehen meistens in einer sehr frühen Zeit des Embryonallebens, und wird bei irgend bedeutender Ausdehnung der Rückenmarkshäute der Schluss des knöchernen Wirbelkanals gestört oder verhindert. In sehr seltenen

Fällen entwickelt sich der Sack der Spina bifida nach vorn, wobei dann die Wirbelkörper in zwei Theile gespalten erscheinen oder ganz fehlen, doch werden von Cruveilhier (Anatomie pathologique Tom. I. p. 202) derartige Fälle aufgeführt; ebenso von Richter (Chirurgie II. p. 244); in den bei weitem meisten Fällen geschieht die Ausbuchtung nach hinten, wobei recht selten der Sack sich zwischen den unversehrten Wirbelbogen hindurchdrängt (Förster l. c.); gewöhnlich findet man die Bildung der Wirbelbogen verhindert oder unterbrochen, manchmal sind auch die gebildeten Wirbelbogen durch den Druck des später erst stärker gewachsenen Sacks wieder zerstört oder usurirt nachzuweisen. In allen bisher bekannt gewordenen Fällen prominirte der Sack der Spina bifida nach der Mittellinie hin; eine seitliche Entwickelung, die auch genetisch schwer zu deuten wäre, ist nicht beobachtet worden.

Ueber die eigentliche Ursache der Entstehung der Spina bifida sind die Schriftsteller noch nicht einig geworden: die einen betrachten die Spina bifida als Produkt eines während des Embryonallebens stattgehabten Entzündungsvorgangs; dagegen glaubt Ranke (Bericht über die Münchener Naturforscher-Versammlung 1877) die Spina bifida als Hemmungsbildung auffassen zu müssen, wobei die beiden Platten des Ectoderms: Medullarplatte und Hautepidermoidalplatte, ungetrennt blieben, eine Annahme, wodurch allerdings der anatomische Befund in vielen Fällen sich befriedigend deuten lässt.

Spina bifida kann an allen Abtheilungen der Wirbelsäule vorkommen, doch nimmt ihre Häufigkeit von oben nach unten zu; am seltensten sah man sie im Gebiet der Halswirbel, öfter an den Brustwirbeln, am gewöhnlichsten an den Lendenwirbeln, manchmal auch an den Sacralwirbeln.

Die Spina bifida stellt durchaus nicht immer eine einfächrige plattwandige Cyste dar, sondern recht oft, wie auch in dem Fall, welcher den Anlass zur Abfassung dieser Dissertation gab, besteht dieselbe aus einer Anzahl von neben einander gelegenen, aber in der Tiefe wohl fast immer mit einander communicirenden

Hohlräumen. Der Inhalt des aus dem Wirbelkanal herausragenden Sackes der Spina bifida ist zum grossen Theile eine helle, oft etwas schleimige Flüssigkeit, deren direkter Zusammenhang mit der Cerebrospinalflüssigkeit leicht nachweisbar ist. Daneben verlaufen darin aber häufig auch einzelne Strangtheile des Rückenmarks, eine Thatsache, welche für die am Schluss dieser Abhandlung zu erörternde therapeutische Behandlung der Spina bifida von erheblicher Bedeutung ist.

Auch die äussere Form der Spina bifida kann einestheils durch die Zusammensetzung des Sackes aus mehreren Cysten oder aus einer einfachen Blase sich verschieden gestalten, anderntheils davon abhängig sein, ob der Sack der Spina bifida nur durch einen dünnen Stil mit dem Wirbelkanal communicirt, in einzelnen Fällen selbst ganz davon abgeschnürt ist, oder ob die Geschwulst mit breiter Basis aufsitzt. Die Form wird auch wesentlich dadurch bedingt sein, dass zuweilen nur ein Wirbelbogen gespalten ist, in andern Fällen dagegen eine ganze Reihe benachbarter Wirbel Defekte in den Bogen zeigt; es sind Fälle in der Literatur verzeichnet, in denen die Wirbelsäule in ihrer ganzen Länge nach hinten offen ist, statt des Wirbelkanals also nur eine Rinne existirte. Auch die Grösse der Spina bifida zeigt mannigfache Verschiedenheiten; es giebt kaum bemerkbare, ganz kleine Cysten, welche sogar im Wirbelkanal verborgen bleiben können und welche, wie das Leyden und Langhans hervorgehoben haben, im späteren Leben Ausgangspunkt ernsterer Rückenmarkserkrankungen werden können, die nach dem anatomischen Bau der Spina bifida zugezählt werden müssen, wenn man nicht, wie Virchow (Krankhafte Geschwülste I. p. 375) mit Eggert will, als Gesammtbegriff den Namen Hydrorrhachis aufnimmt und von Hydrorrhachis incolumis die Hydrorrhachis dehiscens unterscheidet; nur diese letztere würde dann als Spina bifida zu bezeichnen sein; — und dann wieder gibt es als Spina bifida anzusprechende Geschwülste, welche bis zu Kopfgrösse angewachsen sind.

Auch die Bedeckungen der Spina bifida sind nicht immer die gleichen; es kann vorkommen, dass die äussere Haut ganz vollständig den Sack der Spina bifida überzieht, aber meistens wird die Haut über der Spina bifida verdünnt sein, und die Hülle des Sackes wird durch eine glänzende durchsichtige oder durchscheinende meist sehr dünne Deckhaut gebildet. — Die Oberfläche des Sackes der Spina bifida ist sehr selten ganz eben; abgesehen von narbigen und ulcerirenden Stellen finden sich zuweilen centrale Einziehungen. Diese Einziehungen machen sich hauptsächlich an den am Sacrolumbaltheil der Wirbelsäule gelegenen Spina bifida-Säcken bemerklich; sie wurden von Virchow (Krankhafte Geschwülste I. p. 178 ff.) als Stelle der Anheftung des Rückenmarks gedeutet, und in einer von ihm gegebenen Abbildung, wo der in der Lendengegend sitzende Sack eine trichterförmige centrale Vertiefung aufwies, wurde durch genaue anatomische Untersuchung diese Stelle als Anheftungsstelle des Rückenmarks an die äussere Haut nachgewiesen. Fälle dieser Art, und zu ihnen gehört auch der diese Abhandlung veranlassende Fall, würden dann unzweifelhaft als Hemmungsbildungen im Sinne von Ranke aufzufassen sein.

Diese Einziehungen sind neuerlich wieder durch Virchow (Sitzung der Berliner medicinischen Gesellschaft v. 29. October 1884) bei Gelegenheit der Frage, ob Schwanzbildung beim Menschen vorkomme, Gegenstand eingehender Untersuchung geworden, und ist besonders das Vorkommen von Haarbüscheln in der Lumbargegend auf Spina bifida zurückgeführt worden; auch in unserem Falle war die reichliche Haarentwicklung an der Stelle, wo die äussere Haut in die Deckhaut der Spina bifida überging, auffallend: ein dichter Haarkranz umgab den Spina bifida-Sack.

Von viel grösserer Bedeutung, besonders auch in praktischer Hinsicht, ist die Frage, in wie hohem Grade das Rückenmark selbst unter der Missbildung leidet; wir hatten schon oben erwähnt, dass man eine Hydrorrhachis interna und eine Hydrorrhachis externa unterschieden hat, aber bei beiden kann das

Rückenmark entweder nur wenig abgeschwächt, sogar ganz unbehindert functioniren, oder durch Verdrängung und Druckschwund ausser Function gesetst sein. Was die mit Ausdehnung des Centralkanals verbundene sogenannte Hydromyelie betrifft, so betrachtete sie Förster (l. c.) als die gewöhnliche Form der Hydrorrhachis interna, Virchow (Archiv 27, Die Betheiligung des Rückenmarks an der Spina bifida) fasste die Ausdehnung des Centralkanals als Folge einer congenitalen Abweichung auf, wodurch eine Prädisposition zu der fortschreitenden mit Atrophie des Marks verbundenen Erweiterung gesetzt wird, und in seinem Buch über krankhafte Geschwülste Bd. I. p. 172 definirt er: »Hydrorrhachis externa, wo die Flüssigkeit sich innerhalb der Arachnoidea spinalis befindet, und Hydrorrhachis interna, wo die Flüssigkeit in dem Centralkanal des Rückenmarks enthalten ist«, aber er unterscheidet dann noch eine Hydrorrhachis interna cystica (l. c. p. 185) als Ausgangspunkt einer Spina bifida-Hydromyelocele, bei welcher die Cyste nicht immer der Lage des Centralkanals entspricht; Leyden (Ueber Hydromyelie und Syringomyelie, Virchows Archiv 68. 1) wies dagegen für eine Anzahl von Fällen nach, dass die Höhlenbildung nicht immer mit dem normal gelagerten Centralkanal in Verbindung steht, und Langhans (Virchow's Archiv 85. 1, Ueber Höhlenbildung im Rückenmark...) spricht sich über die Verhältnisse des Centralkanals bei Spina bifida dahin aus (p. 16 l. c.) »in manchen waren Erweiterungen des Centralkanals, sowie die Zeichen des Oedems in der Rückenmarksubstanz vorhanden; in keinem aber liess sich ein Zusammenhang des Centralkanals mit der Höhle des Sackes der Spina bifida erkennen«.

Leider kann man es einer Spina bifida nicht immer ansehen, ob nur die Häute des Rückenmarks bei ihrer Bildung betheiligt waren, d. h. ob wir es nur mit einer Meningocele zu thun haben, oder ob Hydrorrhachis interna besteht und der Krankheitszustand als eigentliche Myelocele anzusprechen ist. Allerdings werden die letzteren Fälle wohl immer mit schwereren paralytischen Symptomen verbunden sein; aber die gleichen Zufälle könnten

auch durch den Druck einer stark gespannten Meningocele hervorgerufen werden (vgl. Demme, 20. Jahresbericht des Jennerschen Kinderhospitals p. 71). In den nicht seltenen Fällen, bei denen mit Spina bifida behaftete Kinder vor der Geburt schon abstarben, oder bei denen der Geburtsakt selbst zu einer todbringenden Verletzung des Sackes Veranlassung gab, hat dies zwar weniger Bedeutung, um so wichtiger würde aber diese Diagnose für diejenigen Fälle sein, in denen die Kinder am Leben bleiben; denn hier gesellt sich zu der klinischen Beobachtung auch sofort die Frage nach den zu ergreifenden therapeutischen Massregeln.

Dieser Umstand fordert dazu auf, solche Fälle, zumal wenn das Leiden selbst oder irgend eine intercurrente Krankheit zum Tode des Betreffenden führt und der pathologisch-anatomische Befund festgestellt werden kann, nicht ausser Acht zu lassen. Auf Grund hiervon erlaube ich mir über einen derartigen Fall von Spina bifida, beobachtet an einem 7jährigen Kinde, zu berichten.

Nach den von Herrn Dr. von Heusinger mir gütigst überlassenen Aufzeichnungen ist die Anamnese und Krankengeschichte folgende:

Die Eltern des Kindes waren gesund; die Mutter starb vor 3 Jahren an perforirtem Magengeschwür. Der älteste Sohn, 16 Jahre alt, ebenfalls gesund; der zweite, 14jährig, leidet an Strabismus convergens und hat etwas Hydrocephalus, der dritte, 12jährig, hat eine kleine Spina bifida am 1. und 2. Lendenwirbel, doch ist seine Entwickelung in ganz normaler Weise vor sich gegangen, weder Lähmungen noch Convulsionen sind jemals beobachtet worden, die Gesammternährung ist durchaus befriedigend. Vor 7 Jahren erlitt die Mutter einen Abortus, der Foetus war verkümmert. Am 30. April 1876 wurde wieder ein Sohn geboren. Herr Dr. von Heusinger sah das Kind

eine halbe Stunde nach der Geburt und fand bei der genauen Betrachtung desselben Folgendes: Am 1. und 2. Lendenwirbel befand sich eine faustgrosse Spina bifida. Bei der Geburt war die Oberhaut von der Spina bifida zum Theil abgeschunden und in den Sack war ein Blutextravasat erfolgt. Die Geschwulst machte am Tage darauf den Eindruck, als würde sie brandig werden, und man konnte den Tod des Kindes erwarten — aber der Zustand besserte sich, und das Kind nahm körperlich in den nächsten Monaten zu, nur die unteren Extremitäten erschienen gelähmt, und der Urin tröpfelte beständig ab, auch der Sphincter ani war schlaff. Gegen alles Erwarten verringerte sich die Lähmung nach und nach etwas, und zwar gleichzeitig mit dem Hellerwerden des Inhalts der Spina bifida. Am 9. März 1877 bot das Kind folgenden Befund dar: Die Spina bifida stellte einen kleeblattähnlich gelappten Tumor dar, der auf der Höhe noch die Narbe von der bei der Geburt stattgehabten Verletzung zeigte. Die Deckhaut erschien oben durchsichtig wie Pergament, nach den Rändern hin sich allmälig verdickend. An der Grenze von der Geschwulst und der normalen Rückenhaut befand sich ein dichter Wall von starken Haaren, und erschien die Haut auch hier pigmentirt. Beim Betasten des Tumors, wobei das Kind Schmerzen äusserte, hatte man das Gefühl multiloculärer Cysten, welche der oben erwähnten Kleeblattform entsprechend in drei Abtheilungen getrennt erschienen. Bei Druck auf den Tumor traten keine Convulsionen auf, auch konnte eine Veränderung in der Weite der Pupillen nicht constatirt werden, dagegen erfolgte gewöhnlich eine Urinentleerung, und zwar in vollem Strahle, nicht tröpfelnd. Das Kind war damals sehr gut genährt, hatte bereits die ersten oberen und unteren Schneidezähne, ass gut und zeigte normale Intelligenz, obwohl hydrocephalischer Schädelbau nicht zu verkennen war. Die übrigens gut genährten, freilich an lipomatöse Bildung erinnernden unteren Extremitäten zeigten nur in den Oberschenkeln einige Bewegungsfähigkeit und Reflexerregbarkeit, die Unterschenkel waren fast ganz unbeweglich, die Fussgelenke schlaff. Der

Tumor selbst, sowie der Hydrocephalus waren in langsamem Wachsen begriffen, wie aus den nachfolgenden Massangaben ersichtlich ist:

	6. Febr. 1877	8. April 1877	8. Mai 1877	5. Juni 1877	4. Okt. 1877
Umfang der Geschwulst	24 cm	25 cm	25½ cm	26 cm	28 cm
Von oben nach unten	11 cm	11 cm	11 cm	11 cm	14 cm
Von rechts nach links	12 cm	12½ cm	12½ cm	13 cm	16 cm
Kopfumfang			50 cm	51 cm	52 cm
Die Entfernung v. einem Ohr zum andern quer über den Scheitel			29 cm	29 cm	29 cm
Körperlänge			70 cm	71 cm	75 cm

In den letzten Monaten des Jahres 1877 hatte die Intelligenz des Kindes zugenommen, es fing an zu sprechen und war aufmerksam auf seine Umgebung; in der Lähmung der unteren Extremitäten war keine Besserung zu constatiren. Vom Jahre 1878 ab war die körperliche Weiterentwickelung des Kindes eine etwas verzögerte, doch trat kein Missverhältniss im Längenwachsthum ein. Die gelähmten Beine wuchsen proportional mit, nur waren die ungebrauchten Muskeln der unteren Extremitäten schlaffer als die der oberen. Von Zeit zu Zeit traten Decubitusstellen an beiden Beinen auf, welche jedoch bis vor drei Jahren bei aufmerksamer Behandlung und Pflege schnell stets wieder heilten. Vor drei Jahren starben kurz nach einander die Mutter und Grossmutter des Kindes, beide an perforirtem Magengeschwür. Der Kleine kam dann für einige Zeit ins Elisabethenhaus zu Marburg in Pflege und gedieh dort körperlich gut. Im Sommer 1882, nachdem sich der Vater

wieder verheirathet hatte, wurde das Kind wieder ins Elternhaus zurückgenommen und von dieser Zeit an ist ein entschiedener Rückgang in der Körperpflege zu constatiren gewesen. Der Decubitus trat wieder auf und nahm rasch grosse Dimensionen an; die Gesammternährung ging immer mehr zurück, aber eigentliche Krankheitserscheinungen waren sonst nicht nachzuweisen, alle Organe functionirten gut, wie denn überhaupt der Kleine keine ernsteren Krankheiten während seines Lebens durchgemacht hat. Am 15. Januar 1883 erkrankte das sehr anämisch und atrophisch gewordene, sicher ungenügend genährte und mangelhaft gewartete, Kind an einer linksseitigen Pneumonie, welcher es schliesslich erlag.

Die geistige Entwickelung war der körperlichen entschieden vorausgeeilt: der Knabe war sehr intelligent, hatte vortreffliches Gedächtniss und gute Auffassungsgabe.

Die Geschwulst hatte sich, wie aus den im Jahre 1878, 1880 und 1881 angestellten Messungen ersichtlich ist, nicht mehr vergrössert, ebensowenig war der Hydrocephalus stärker geworden.

	3. August 1878	27. Oktober 1878	26. Januar 1880	2. Juni 1880	25. Septbr. 1880	21. März 1881	20. Febr. 1883 post mortem
Umfang der Geschwulst	27 cm	26 cm	28 cm	27 cm	27 cm	28 cm	27 cm
Von oben nach unten	13 cm	13 cm	12 cm	13 cm	13 cm	13 cm	11 cm
Von rechts nach links	16 cm	14 cm	15 cm	15 cm	15 cm	15 cm	14 cm
Kopfumfang	52½ cm	52½ cm	53 cm	53 cm	53 cm	53 cm	53 cm
Körperlänge	80 cm	83 cm	85 cm	85 cm	85 cm	86 cm	88 cm

Die von Herrn Professor Dr. Schottelius vorgenommene Section ergab im Wesentlichen nachstehenden Befund: hochgradig abgemagerter, nach der linken Seite hin verkrümmter Körper; blasse, dünne Hautdecken, intensive Todtenstarre, diffuse Todtenflecke, besonders am Rücken, nirgends Oedeme. Verhältnissmässig dicker hydrocephalischer Kopf, spitze Stirn, abgeplattetes Hinterhaupt. Der Stand der Pupillen symmetrisch, von mittlerer Weite; schwach entwickelter, blassblonder Haarwuchs. Die Wirbelsäule zeigte eine leichte kyphoscoliotische Verkrümmung mit der Convexität nach links. In der Gegend der unteren Brustwirbelsäule und der Lendenwirbelsäule fand sich ein fast faustgrosser, markschwammartiger, fluctuirender Tumor, dessen Oberfläche nicht von normaler Haut überzogen, sondern geschwürig zerfressen und mit stinkendem Sekret bedeckt war. In der nächsten Umgebung des mit breiter Basis aufsitzenden Tumors war die Haut pigmentirt und mit langen Haaren besetzt. Die Haut verlor sich allmählich mit undeutlich ausgesprochenen Grenzen nach der Höhe des Tumors hin, woselbst schliesslich die erwähnten Geschwüre die Oberfläche bedeckten. An den Trochanteren, nach dem Kreuzbein zu verlaufend, beiderseits ausgesprochener Decubitus, das rechte Bein stumpfwinklig im Kniegelenk contrahirt, in leichter Klumpfussstellung. Letzterer Zustand fand sich in weniger ausgesprochenem Grade links. Der Bauch zusammengezogen, Thorax etwas abgeflacht, lang. Die Genitalien des Kindes für sein Alter wohl entwickelt.

Nach Eröffnung der Bauchhöhle zeigte sich der Darm stark contrahirt, von dem fettlosen Netz überlagert; frei in der Bauchhöhle eine geringe Quantität klargelben Serums. Die Lagerung der grossen Bauchdrüsen ohne besondere Veränderung. Stand des Zwerchfells beiderseits in der Höhe der fünften Rippe. Nach Hinwegnahme des Sternums sah man die Lungen in ihren oberen Lappen normal collabiren, der linke Unterlappen blieb mit blutreichem vorderem Rande sichtbar. Die Lungen beiderseits frei, in den Pleurahöhlen, besonders links, eine Quantität leicht

getrübter, gelblicher Flüssigkeit. Im Pericardium gleichfalls einige Tropfen gelben Serums. Das Herz eher grösser als normal, fest contrahirt, blass, enthielt im linken Theile gar kein Blut, rechterseits wenige Tropfen dünnflüssigen Bluts und etwas ödematös-speckiges Gerinsel. Die Klappen-Apparate zeigten keinerlei Veränderungen, das Foramen ovale war noch durchgängig, aber durch den Klappenmechanismus wohl verschlossen. Die Muskulatur äusserst blutarm, hellbraun, von zäher Consistenz. Der obere Lappen der linken Lunge, hellgrau, überall lufthaltig, zeigte auf dem Durchschnitt ein blutarmes Gewebe, welches vollständig frei von älteren Herderkrankungen war. Die Schleimhaut der Bronchien etwas stärker geröthet, mit wenig schleimig eitrigem Secret bedeckt, die Gefässe frei, grösstentheils blutleer. Der Unterlappen war besonders in den nach unten und hinten gelegenen Parthien fester anzufühlen, auch nach vorn fanden sich mehrere lobuläre resistentere Stellen von braunrother Farbe. Der Durchschnitt zeigte, dass das Gewebe dieses Lappens grösstentheils pneumonisch infiltrirt, und dass die geröthete und geschwollene Bronchialschleimhaut mit eitrigem Secret bedeckt war. Auch die Pleura zeigte sich getrübt und mit abstreifbar eitrigem Secrete bedeckt, die Gefässe waren frei. Eben die Verhältnisse wie in der linken Lunge fanden sich im Allgemeinen rechterseits, jedoch war die pneumonische Affection weniger umfangreich, beschränkte sich nur auf einzelne nach unten und abwärts gelegene lobuläre Gruppen, während der grössere Theil, auch des Unterlappens, lufthaltig und nur etwas blutreicher erschien als der sehr blutarme, fast blutleere Oberlappen. Auch die Organe der Bauchhöhle zeigten vor Allem hochgradigste Blutarmuth. Die Milz war klein, gerunzelt, von graublauer Farbe; auf dem Durchschnitt traten in dem schlaffen, hellrothbraunen Parenchym die Follikel deutlich hervor. Ebenso zeigte die Leber normale Form und Consistenz, blassbraune Farbe, auf dem Durchschnitt vielfach anämische Stellen, wodurch die Schnittfläche ein marmorirtes Aussehen erhielt. Herderkrankungen nicht vorhanden. In der Gallenblase wenig dünnflüssig schleimiges

Secret. Die Nieren boten ausser hochgradiger Blutarmuth keine besonderen Veränderungen dar. Die Mesenterialdrüsen schlaff und klein; im oberen Theile des Dünndarms wenig, gallig gefärbter, schleimiger Inhalt, weiter nach abwärts war das Darmrohr auf weite Strecken völlig leer; in der Gegend der Ileocöcalklappe einzelne erbsen- bis bohnengrosse Scybala, auch im Dickdarm auf blasser, mit zähem, fast trockenem Schleim bedeckter Oberfläche nur ganz vereinzelt bröckelige, gelblichweisse, kaum gallig gefärbte Kothmassen.

Die Eröffnung der Schädelhöhle konnte der äusseren Verhältnisse wegen nicht vorgenommen werden; dagegen wurde zum Zwecke der genaueren Untersuchung des in der Sacralgegend gelegenen, bereits intra vitam als Resultat einer Spina bifida diagnosticirten Tumors die ganze Parthie in 2 cm Umkreis um die Basis des Tumors und aufwärts bis zur Mitte der Rückenwirbelsäule, abwärts bis zur Steissbeinspitze circumcidirt und im Zusammenhange mit den entsprechenden Wirbelkörpern und anliegenden Weichtheilen herausgenommen.

Zum Zwecke der besseren Erhärtung und der vorläufigen näheren makroskopischen Untersuchung der inneren Theile des Tumors wurde derselbe durch einen in der mittleren Sagittallinie und durch einen rechtwinklig auf diesen verlaufenden Schnitt gespalten. Es zeigte sich (s. Zeichnung), dass es sich um eine cystische Auftreibung handelte, welche nach der Aussenseite hin von einer durchschnittlich 1½ cm dicken Gewebsschicht umgeben war. An den im Allgemeinen rundlichen Hauptraum dieser Cyste schloss sich nach oben hin eine zweite, etwa wallnussgrosse Abtheilung, welche mit der ersteren, grossen Cyste mittelst einer zwanzigpfennigstückgrossen Oeffnung communicirte. Die beiden Cysten waren ausgekleidet mit einer glatten, leicht gerunzelten Membran und gefüllt mit klarem, gelbem Serum. Der Wirbelkanal war bis zum zweiten Lendenwirbel incl. geschlossen; von hier an begann die cystische Auftreibung des übrigen Theils des Wirbelkanals, welche sich bis zum Steissbein fortsetzte. In dem geschlossenen Theile des Wirbelkanals, also nach aufwärts, liess

sich durch eine feine Oeffnung die Cyste verfolgen. Es zeigte sich, dass dieser Hohlgang, der nach aufwärts führte, dem Centralkanal des Rückenmarks entsprach.

Die Dura spinalis liess sich, unter dem letzten der geschlossenen Wirbel hervorkommend, nur etwa noch 1 cm weit verfolgen, indem sie sich dann nach auswärts in die dicken Wandungen der hydrorrhachitischen Cyste auflöste. Zwischen beiden Theilen, zwischen der leicht gerunzelten, glatten inneren Membran und dem Periost des Wirbelsäulenkanals, der Dura spinalis, müssten sich also die nervösen Theile des Lendenmarks resp. der cauda equina vorfinden.

Wie aus der Krankengeschichte und dem Sektionsbefund hervorgeht, liegen zahlreiche Anhaltspunkte vor, welche darauf hinweisen, dass der Tod des Kindes im vorliegenden Falle keineswegs durch das congenitale Leiden bedingt wurde, sondern durch eine intercurrente Pneumonie, welche in Folge der vernachlässigten Pflege und der mangelhaften Ernährung des Kindes zum letalen Ausgang führte.

Durch das Stationärbleiben des Tumors in den letzten Lebensjahren des Knaben kam die Frage der Operationsfähigkeit desselben nicht in Betracht. Angenommen jedoch, es wäre seiner Zeit, als das Kind noch bei Kräften war, eine fortschreitende Vergrösserung der Cyste erfolgt, welche der gebräuchlichsten Operations-Methoden würde dann wohl am Platze gewesen sein?

Auf Grund sowohl der intra vitam beobachteten Erscheinungen, als auch auf Grund des postmortalen Befundes muss bei dieser Frage von vorn herein von der Möglichkeit der Compressionsmethode, welcher von Cruveilhier hauptsächlich das Wort geredet wird, der Ligatur, welche neuerlich von italienischen Aerzten (Cavagni, Rizzoti u. A.) besonders bei gestilten Tumoren empfohlen wird, sowie der Excision des Tumors abstrahirt werden.

Obgleich bei den angestellten Versuchen einer kurz andauernden, vorsichtigen Compression des Tumors bedrohliche

Erscheinungen gerade nicht beobachtet wurden, sondern nur eine jedesmalige Harnentleerung im Strahle erfolgte, so würde ein perpetueller, kräftig ausgeführter Druck vermittelst Pelotte etc. in Folge der innigen Verwachsung der nervösen Theile des Lendenmarks mit den Sackwandungen doch sicher Reflexkrämpfe oder auch Gehirndruck und schliesslich einen letalen Ausgang herbeigeführt haben.

Die Ligatur, welche nur in ganz vereinzelten Fällen günstige Erfolge aufzuweisen hat, würde schon deshalb hier nicht ausführbar gewesen sein, weil der Tumor mit breiter Basis aufsass und die centrale Einziehung schon den Beweis liefert, dass wir es nicht mit einer Hydromeningocele, sondern mit einer Myelomeningocele zu thun hatten. Abgesehen hiervon würde man auch schon wegen der häufiger beobachteten brandigen Abstossung des Sacks und darauf folgender eitriger Meningitis spinalis von dieser Operationsmethode haben Abstand nehmen müssen.

An eine Exstirpation des Tumors hätte man aus naheliegenden Gründen am allerwenigsten denken dürfen, da, abgesehen von der bei so breit aufsitzenden Geschwülsten kaum zu vermeidenden Meningitis, der Verlauf von Rückenmarkstheilen innerhalb des Sackes eine so eingreifende Operation verbot.

Ob die von Koch (Mittheilungen über Fragen der wissenschaftl. Medicin, Heft I, Cassel 1881) empfohlene und auch von Demme (20. Bericht über das Jennersche Kinderspital in Bern, 1883) erprobte plastische Operationsmethode: Ausschneiden ovalärer Streifen aus der Haut der Peripherie des Sacks, nicht zu versuchen gewesen wäre, bleibt dahingestellt.

Am meisten noch resp. als die einzige Operationsmethode würde eine vorsichtig und unter streng antiseptischen Cautelen ausgeführte Punktion ev. auch mit nachfolgender Injektion von Jodlösung — eine Methode, wie sie neuerlich von Genzmer (Lehrbuch der speciellen Chirurgie p. 317) wieder dringend empfohlen wird, und welche sowohl für Meningocele wie für

Myelocele anwendbar ist — indicirt gewesen sein, obwohl auch hierbei eine Verletzung der der Sackwandung adhärirenden Rückenmarksendigungen unangenehme Folgen hätte nach sich ziehen können, wie sie seit der ersten Empfehlung dieser Methode durch Brainard öfter beobachtet worden sind; Wernitz gibt eine statistische Zusammenstellung, wonach von 97 nach dieser Methode behandelten Fällen von Spina bifida 55 geheilt wurden, während 42 Kranke starben.

Lebenslauf.

Verfasser, evangelischer Confession, wurde geboren am 9. März 1857 zu Steinbach-Hallenberg, Regierungsbezirk Cassel, als Sohn des dortigen Postverwalters Werner. Im Herbst des Jahres 1870 in das Gymnasium zu Schleusingen aufgenommen, verliess er dasselbe mit dem Zeugniss der Reife Michaelis 1878. Im October desselben Jahres liess er sich zu Marburg immatrikuliren, um Medicin zu studiren. In seinem 4. Semester bestand er daselbst das Tentamen physicum und legte ebendaselbst im Winterhalbjahr 1882/83 die medicinische Staatsprüfung ab, sowie am 2. März 1883 das Examen rigorosum.

Als seine Lehrer verehrt er folgende Herrn Professoren und Docenten: Beneke, Böhm, Dohrn, Frerichs, Gasser, Greef, v. Heusinger, Horstmann, Hüter, Külz, Lieberkühn, Mannkopff, Melde, Roser, Schmidt-Rimpler, Schottelius, Wagner, Wigand, Zinke.
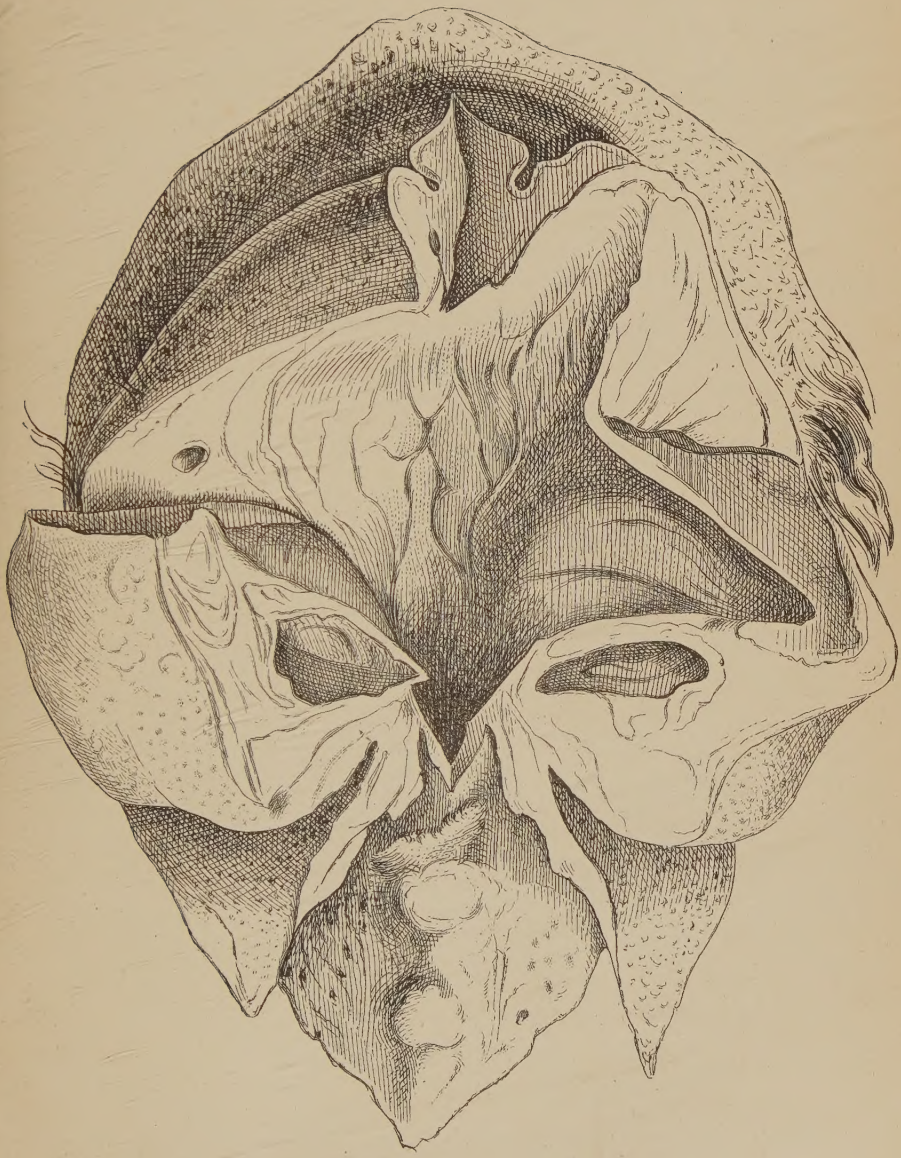
Allen diesen Herrn spricht der Verfasser hiermit seinen wärmsten Dank aus, insbesondere noch Herrn Dr. v. Heusinger, dessen freundlicher Güte er die Anregung und das Material zu vorliegender Arbeit verdankt.